UNIVERSITE PAUL SABATIER TOULOUSE

U.E.R. DES SCIENCES MEDICALES

Année Universitaire : 1974-1975

Thèse n° 109

# THESE

**pour le DOCTORAT D'ETAT EN MEDECINE**

présentée et soutenue publiquement en Décembre 1974

PAR

NGUYEN Quoc-Hung

# LE GONADOBLASTOME XY

JURY

| | | |
|---|---|---|
| MM. | A. PONTONNIER | Président |
| | P. F. COMBES | Assesseur |
| | J. FABRE | Assesseur |
| | M. CARTON | Assesseur |
| | J. L. RUMEAU | Suppléant |

Digitized by the Internet Archive
in 2026

https://archive.org/details/IA41546624_0022

UNIVERSITE PAUL SABATIER TOULOUSE

U.E.R. DES SCIENCES MEDICALES

Année Universitaire : 1974-1975 Thèse n° 109

# THESE

**pour le DOCTORAT D'ETAT EN MEDECINE**

présentée et soutenue publiquement en Décembre 1974

PAR

NGUYEN Quoc-Hung

---

# LE GONADOBLASTOME XY

---

JURY

| | | |
|---|---|---|
| MM. | A. PONTONNIER | Président |
| | P. F. COMBES | Assesseur |
| | J. FABRE | Assesseur |
| | M. CARTON | Assesseur |
| | J. L. RUMEAU | Suppléant |

UNIV.
LEIDEN
BIBL.

# UNIVERSITE PAUL SABATIER

| | |
|---|---|
| Président de l'Université | M. LARENG |
| 1e Vice-Président | M. MATHIS |
| 2e Vice-Président | M. MARTIN |

# TABLEAU DU PERSONNEL

## UNITES D'ENSEIGNEMENT ET DE RECHERCHE DES SCIENCES MEDICALES

| | |
|---|---|
| Directeur de l'Unité des Sciences Médicales Toulouse-Purpan | M. BOLLINELLI |
| Directeur de l'Unité des Sciences Médicales Toulouse-Rangueil | M. ENJALBERT |

### HONORARIAT

| | |
|---|---|
| Doyen honoraire | M. CALVET |
| Doyen honoraire | M. BRUSTIER |
| Doyen honoraire | M. LAZORTHES |
| Professeur honoraire | M. VALLOIS |
| Professeur honoraire | M. TAPIE |
| Professeur honoraire | M. DELAS |
| Professeur honoraire | M. RISER |
| Professeur honoraire | M. BUGNARD |
| Professeur honoraire | M. VINCENT |
| Professeur honoraire | M. MOREL |
| Professeur honoraire | M. BOUISSET |
| Professeur honoraire | M. CALMETTES |
| Professeur honoraire | M. THOMAS |
| Professeur honoraire | M. LAGROT |
| Professeur honoraire | M. DESFORGES-MERIEL |
| Professeur honoraire | M. FABRE P. |
| Professeur honoraire | M. JAHIER |
| Professeur honoraire | M. SENDRAIL |
| Professeur honoraire | M. PONS |
| Professeur honoraire | M. SOREL |
| Professeur honoraire | M. PLANQUES |
| Professeur honoraire | M. MARQUES |

### PROFESSEURS

| | | |
|---|---|---|
| Clinique Médicale et Cardiologique | M. DARDENNE | Purpan |
| Clinique Médicale Sud | M. GADRAT | Purpan |
| Clinique Chirurgicale | M. GEDEON | Rangueil |
| Clinique Chirurgicale A et Gynécologie | M. POULHES | Rangueil |
| Clinique Chirurgicale B et du Cancer | M. GRIMOUD | Purpan |
| Clinique Chirurgicale Infantile et Orthopédie | M. PASQUIE | Purpan |
| Clinique Chirurgicale Orthopédique et Traumatologie | M. FICAT | Rangueil |
| Clinique de Chirurgie Cardio-vasculaire | M. ENJALBERT | Rangueil |
| Cliniques des Maladies Cutanées et Syphilitiques | M. BAZEX | Purpan |
| Clinique des Maladies des Voies urinaires | M. LHEZ | Rangueil |
| Clinique des Maladies Infectieuses | M. ARMENGAUD | Purpan |
| Clinique Médicale Infantile A | M. DALOUS | Purpan |
| Clinique Médicale Infantile B | M. REGNIER | Purpan |
| Clinique de Neuro-Chirurgie | M. LAZORTHES G. | Rangueil |
| Clinique Neurologique et Psychiatrique | M. GERAUD | Rangueil |
| Clinique Obstétricale | M. PONTONNIER | Rangueil |
| Clinique Stomatologique et Chirurgie Maxillo-faciale | M. CADENAT | Rangueil |
| Clinique Ophtalmologique | M. DEODATI | Rangueil |
| Clinique O.R.L. et Chirurgie Maxillo-faciale | M. CLAUX | Rangueil |
| Clinique de Pneumo-phtisiologie | M. DELAUDE | Purpan |
| Clinique Rhumatologique | M. RUFFIE R. | Purpan |
| Accouchement et Obstétricie Sociale | M. MONROZIES | Purpan |
| Anatomie | M. BASTIDE | Purpan |
| Anatomie Pathologique | M. FABRE J. | Purpan |
| Anatomie Appliquée | M. JUSKIEWENSKI | Rangueil |
| Anesthésie et Réanimation | M. LARENG L. | Purpan |
| Bactériologie et Virologie | Mme ENJALBERT | Rangueil |
| Biophysique Médicale A | M. AUVERGNAT | Purpan |
| Biophysique Médicale B | M. BRU | Rangueil |
| Cardiologie Clinique et Expérimentale | M. CALAZEL | Rangueil |
| Biochimie Médicale | M. VALDIGUIE P. | Purpan |
| Electro-Radiologie | M. ROULLEAU | Rangueil |
| Embryologie Générale | M. BROUSSY J. | Purpan |
| Hématologie | M. BIERME | Rangueil |
| Histologie | M. BIMES | Rangueil |
| Hydrologie, Thérapeutique et Climatologie | M. DENARD | Purpan |
| Hygiène et Médecine Sociale | M. MONNIER | Purpan |
| Immunologie | M. DUCOS | Purpan |
| Médecine Légale et Médecine du Travail | M. GREZES-RUEFF | Purpan |
| Pathologie Chirurgicale | M. DAMBRIN | Purpan |
| Pathologie Générale et Médecine Expérimentale | M. BOULARD | Purpan |
| Pathologie Médicale | M. RIBAUT | Purpan |
| Physiologie | M. BESSOU | Purpan |
| Physiologie Appliquée et Pharmacologie | M. BAISSET | Rangueil |
| Séméiologie et Clinique Médicale | M. LAPORTE J. | Purpan |
| Thérapeutique | M. DARNAUD | Rangueil |

### PROFESSEURS A TITRE PERSONNEL

| | | |
|---|---|---|
| Anatomie Pathologique | M. BOUISSOU | Rangueil |
| Biochimie Médicale | M. DOUSTE-BLAZY | Rangueil |
| Dermatologie-Vénéréologie | M. DUPRE | Rangueil |
| Histologie et Embryologie | M. GUILHEM | Rangueil |
| Histologie et Embryologie | M. PLANEL | Purpan |
| Neurologie et Neuro-Psychologie | M. RASCOL | Purpan |
| Physiologie et Pharmacologie | M. MONTASTRUC | Purpan |
| Pneumo-Phtisiologie | M. MIGUERES | Rangueil |

| | | |
|---|---|---|
| Médecine Interne | M. LE TALLEC | Rangueil |
| Psychiatrie | M. GAYRAL | Purpan |
| Ophtalmologie | M. BEC | Purpan |
| Médecine Générale | M. ARLET | Rangueil |
| Neuro-Chirurgie | M. ESPAGNO J. | Purpan |

## PROFESSEURS SANS CHAIRE

| | | |
|---|---|---|
| Anatomie Pathologique | M. FABRE Jean | Purpan |
| Bactériologie, Parasitologie, Virologie | Mme LARENG M.B. | Purpan |
| Biochimie Médicale | M. VALDIGUIE Pierre | Rangueil |
| Biophysique | M. GUIRAUD R. | Purpan |
| Carcinologie | M. ESTRADE | Purpan |
| Chirurgie Générale | M. SARRAZIN | Rangueil |
| Chirurgie Générale | M. ESCAT J. | Rangueil |
| Chirurgie Générale | M. COSTAGLIOLA | Purpan |
| Chirurgie Infantile | M. GAUBERT | Rangueil |
| Chirurgie Thoracique et Cardio-vasculaire | M. ESCHAPASSE | Purpan |
| Médecine Générale et Thérapeutique | M. BES | Rangueil |
| Médecine Générale et Thérapeutique | M. BOLLINELLI | Purpan |
| Médecine Générale Thérapeutique | M. SUC | Rangueil |
| Médecine Générale | M. RIBET | Rangueil |
| Médecine Interne | M. FEDOU R. | Purpan |
| Orthopédie, Traumatologie, Chirurgie Plastique | M. UTHEZA | Purpan |
| Parasitologie | M. LARROUY | Purpan |
| Physiologie | M. GERAL | Rangueil |
| Physiologie | M. PAGES B. | Purpan |
| Radiologie | M. COMBES | Purpan |

## MAITRES DE CONFERENCES AGREGES

| | | |
|---|---|---|
| Anatomie et Organogénèse | M. BECUE | Rangueil |
| Anatomie et Organogénèse | M. COMBELLES | Purpan |
| Anatomie Pathologique | M. RUMEAU J.L. | Rangueil |
| Anesthésiologie | M. VIRENQUE C. | Rangueil |
| Anesthésiologie | M. CATHALA B. | Purpan |
| Bactériologie-Virologie | Mme DIDIER | Rangueil |
| Biophysique | M. REGIS | Rangueil |
| Cancérologie | M. CARTON M. | Rangueil |
| Cardiologie | M. BERNADET | Rangueil |
| Cardiologie | M. BOUNHOURE | Rangueil |
| Chirurgie Générale | M. GOUZI | Rangueil |
| Chirurgie Générale | M. LAZORTHE Fr. | Purpan |
| Chirurgie Thoracique et Cardio-vasculaire | M. PUEL | Rangueil |
| Chirurgie Thoracique et Cardio-vasc. | M. GAILLARD J. | Purpan |
| Endocrinologie -Métabolisme Nutrition | M. BAYARD Fr. | Purpan |
| Gynécologie et Obstétrique | M. PONTONNIER G. | Rangueil |
| Hépato-gastro-entérologie | M. PASCAL | Purpan |
| Histologie, Embryologie, Cytogénétique | M. SOLEILHAVOUP | Purpan |
| Immunologie, Hématologie, Maladies du Sang | M. COLOMBIES | Purpan |
| Médecine Interne | M. GALINIER | Purpan |
| Médecine légale et toxicologie | M. ARBUS L. | Rangueil |
| Médecine du Travail | M. PUJOL M. | Purpan |
| Néphrologie | M. CONTE J. | Purpan |
| Neurochirurgie | M. LAZORTHES Y. | Rangueil |
| Neurologie | M. GUIRAUD-CHAUMEL | Purpan |
| O.R.L. | M. LACOMME | Purpan |
| Orthopédie, Traumatologie, Chirurgie | M. GAY | Purpan |
| Parasitologie | M. SECUELA J.L. | Rangueil |
| Plastique et Reconstructive | | |
| Pédiatrie Génétique Médicale | M. BARTHE Ph. | Purpan |
| Pédiatrie Génétique Médicale | M. GHISOLFI | Purpan |
| Pédiatrie Génétique Médicale | M. ROCHICCIOLI | Rangueil |
| Pneumo-phtisiologie | M. ALBAREDE J.L. | Purpan |
| Pneumo-phtisiologie | M. JOVER | Rangueil |
| Physiologie | M. BESOMBES | Purpan |
| Psychiatrie | M. MORON | Rangueil |
| Radiologie | M. MANELFE | Rangueil |
| Radiologie | M. PUTOIS | Purpan |
| Rhumatologie | M. FOURNIE A. | Purpan |
| Stomatologie | M. FABIE | Rangueil |
| Rééducation Fonctionnelle et Hydrologie | | |
| Thérapeutique, Réanimation Médicale | M. SALVADOR | Purpan |
| Urologie | M. PONTONNIER F. | Purpan |

## AGREGES LIBRES

| | | |
|---|---|---|
| Chirurgie Générale | M. SOUQUET | Purpan |
| Pathologie Expérimentale | M. GLEIZES | Purpan |
| Obstétrique | M. ESPAGNO G. | Rangueil |

## ADMINISTRATION

| | |
|---|---|
| Secrétaire Général de l'Université | M. PRINEAU |

Liste arrêtée le 1 Octobre 1974

L'Université Paul Sabatier déclare n'être pas responsable des opinions émises par les candidats. *(Délibération en date du 12 Mai 1891)*

A MES PARENTS

A MA FEMME

A TOUS CEUX QUI ME SONT CHERS

A Monsieur Le Professeur A. PONTONNIER

Professeur Clinique Obstétrique
Gynécologue accoucheur des Hôpitaux

Qui m'a fait le grand honneur d'accepter
la présidence de cette thèse.

En témoignage de ma respectueuse
reconnaissance.

A Monsieur le Professeur P. COMBES

M.C.A. Radiologie
Radiologiste des Hôpitaux

Qui inspira ce travail, en témoignage de ma profonde gratitude pour la bienveillance avec laquelle il m'a guidé dans l'élaboration de ce travail.

A mes Maîtres

- Monsieur le Professeur J. FABRE

  Professeur Anatomie Pathologique
  Biologiste des Hôpitaux

- Monsieur le Professeur M. CARTON

  M.C.A. Cancérologue
  Médecin des Hôpitaux

- Monsieur le Professeur J.L. RUMEAU

  M.C.A. Anatomie Pathologique
  Biologiste des Hôpitaux

Et à tous ceux qui m'ont guidé dans les études médicales

En remerciement de la qualité de leur enseignement.

Qu'ils veuillent bien trouver ici l'expression de ma respectueuse gratitude.

# LE

# GONADOBLASTOME

# XY

# PLAN D'ETUDE

CHAPITRE I : Introduction

1 - Historique

2 - Définition du gonadoblastome

3 - Caractéristiques

4 - Classification

CHAPITRE II : Observation

1 - Antécédents

2 - Motif d'hospitalisation

3 - Traitement chirurgical

4 - Anatomie pathologique

5 - Bilan préradiothérapique

6 - Radiothérapie

7 - Conclusion post-thérapeutique

8 - Consultation de surveillance

9 - Résumé

## CHAPITRE III : Discussion

A) - La dysgénésie gonadique

1 - La dysgénésie gonadique pure

2 - La dysgénésie gonadique mixte

B) - Les gonocytomes

1 - Le gonocytome I

2 - Le gonocytome II

3 - Le gonocytome III

4 - Le gonocytome IV

C) - Etude du gonadoblastome

1 - Circonstances de découverte

2 - Terrain

3 - Fréquence

4 - Caractère clinique :

I) ++ Groupe de sujets de morphotype féminin :

a) - morphologie

b) - le syndrome endocrinien

c) - le syndrome biologique

d) - le syndrome tumoral

e) - constatation chirurgicale

II) ++ Groupe de sujets de morphologie sexuelle ambigüe

5 - Etude cytogénétique

a) - le caryotype

b) - le sexe chomatinien

6 - Etude carcinologique

7 - Pathogénie

8 - Problème du traitement

9 - Pronostic

CHAPITRE IV : Conclusion

CHAPITRE V : Bibliographie

# CHAPITRE I

# INTRODUCTION

# I N T R O D U C T I O N

Parallèlement à l'étude des dysgénésies gonadiques, s'est développée une pathologie de ces gonades malformées, dans ce cadre prennent place les gonadoblastomes.

Comme ce type de tumeur est extrêmement rare, nous nous proposons à partir d'une observation de le situer au sein des dysgénésies gonadiques, des gonocytomes et d'énoncer quelques commentaires d'ordre clinique, endocrinologique, cytogénétique, carcinologique et thérapeutique, basés sur l'étude de la littérature.

1) - Historique :

Les dysgénésies gonadiques sont connues depuis 1938, par GOUCH (15). Le mérite revient à SCULLY (38) d'avoir pour la première fois en 1953, décrit le gonadoblastome comme une entité anatomo-clinique particulière au sein des dysgénésies gonadiques.

2) - Définition du gonadoblastome :

Les premières notions sur les gonadoblastomes ont été rassemblées par SCULLY (35). En 1970, il les redéfinit en ces termes :

> " néoformation composée de cellules germinales, intimement liées entre elles et de cellules ressemblant à des cellules immatures de SERTOLI-GRANULOSA, des cellules interstitielles type LEYDIG y sont éventuellement présentes."

3) - Caractéristiques :

Cette tumeur se développe sur les gonades dysgénétiques (89 % ont un sexe chromosomique 46 X Y ou 45 X, 46 X Y - BARR négatif).

Ce sont des sujets de phénotype féminin et possédant des organes génitaux externes également féminins, ces sujets présentent des anomalies somatiques et sexuelles (eunuchoïdisme ou dysmorphie type TURNER) et enfin ces tumeurs sont capables de secréter des hormones sexuelles notamment des androgènes et présentent des calcifications qui sont très évocatrices.

4) - Classification :

En 1960, TETER (37), précise les relations des néoformations avec les dysgénésies gonadiques et propose la classification actuelle des gonocytomes. Le gonadoblastome de SCULLY étant le synonyme du gonocytome III de TETER.

Nous envisagerons la classification de TETER, plus longuement au chapitre III.

# CHAPITRE II

# OBSERVATION

# OBSERVATION

1) - Antécédent :

Mademoiselle M... a été adressée pour le première fois au Docteur P. AZAIS, à l'âge de 14 ans pour hernies inguinales bilatérales. Ces hernies ont été réduites chirurgicalement le 13 Juin 1972.

Il n'existait aucun antécédent particulier, sauf la non apparition des règles, mais ce retard ne semblait pas alarmant pour cet âge.

Le développement staturo-pondéral de notre patiente paraissait normal.

Elle ne présentait pas de syndrome de virilisation.

A 14 ans, elle est en classe de 4ème.

2) - Motif d'hospitalisation :

Dans le courant du mois d'août 1972, elle était adressée par le Docteur FAMILIADES au service du Docteur P. AZAIS, pour un tableau de compression pelvienne (état dypsnéique et augmentation du volume de l'abdomen). Cet état nécessitait une intervention chirurgicale.

3) - Traitement chirurgical :

Rapport de l'intervention du 21 Septembre 1972. (Docteur P. AZAIS)

- Médiane sous ombilicale
- Aspiration de 3 litres d'ascite.

Présence d'une très grosse masse de l'ovaire gauche de 20 cms de diamètre, à paroi hémorragique à laquelle adhère le grand épiploon.

L'Aspiration intratumorale évacue 2 litres de liquide hémorragique, permettant de réduire la masse de plus de la moitié de son volume et une exploration intra-abdominale.

Péritoine écchymotique, surtout au niveau du Douglas où se trouve un semis de micro-granulations.

L'ovaire droit est de volume normal pour l'âge de cette fillette, mais d'une dureté cartilagineuse et entièrement recouvert de granulations.

Une biopsie des deux ovaires montre alors sur chacun d'eux des cellules cancéreuses.

4) - Anatomie-pathologique :

Compte-rendu de la biopsie du Douglas le 19 Septembre 1972 (Professeur RUMEAU)

"Dans un tissu fibreux péritonéal hypervascularisé, on trouve quelques petits amas cellulaires volumineux à gros noyaux nucléolés, sans pouvoir affirmer formellement la malignité. Ces cellules sont cependant suspectes et leur nature exacte ne peut être précisée plus avant.

Il s'agit d'un matériel très douteux."

Il est fait alors une hystérectomie totale avec annexectomie bilatérale, enlevant une large surface de péritoine pelvien.

Résection d'une frange épiploïque qui avait été clivée de l'ovaire en début d'intervention.

Fermeture de la laparotomie sans drainage.

RAPPORT ANATOMO-PATHOLOGIQUE du 26 Septembre 1972 : (Professeur RUMEAU)

Examen extemporané : L'ovaire gauche est le siège d'une tumeur maligne d'architecture multicavitaire, hémorragique et nécrotique avec de très nombreuses végétations. L'aspect microscopique est celui d'une tumeur à structure épithéliale. L'ovaire droit a un stroma chondroïde qui contient de petites cavités tumorales.

Contrôle après inclusion en paraffine :

La pièce a été photographiée. L'ovaire gauche est le siège d'une tumeur de la granulosa d'architecture cylindromisée d'aspect typique. Les cellules ne reposent sur aucune basale et prennent souvent un aspect périthélial.

L'ovaire droit montre un gonadoblastome avec encore des cordons germinatifs pleins. L'utérus est normal. L'endomètre est au repos ce qui confirme que ces tumeurs ne sont pas sécrétantes, comme la clinique le laissait prévoir.



Photographie de la pièce opératoire (ovaire gauche)

5) - Bilan préradiothérapique :

Le 4 Octobre 1972, la malade est hospitalisée un jour dans le service du Professeur COMBES, pour un bilan préradiothérapique:

- Urographie de centrage de protection
- Plan de traitement
- Antigènes carcino-embryonnaires
- Caryotype

Examen : Poids : 41 kgs.

- pas d'adénopathie sus-claviculaire
- pas d'hépatomégalie.

Son état général est conservé mis à part une anorexie qui s'installe depuis quelque temps, elle a néanmoins repris du poids depuis son opération et ne se sent plus fatiguée.

L'ascite du début de sa maladie ne s'est pas renouvelée et sur le plan abdominal, elle ne présente ni masse palpable, ni douleur spontanée à la pression profonde.

Le reste de l'examen est strictement normal, il faut noter l'absence totale d'adénopathie.

Moëlle :

- Densité cellulaire légèrement inférieure à la normale.
- Présence de quelques mégacaryocytes granuleux.
- Les érythoblastes sont le siège d'un retard de condensation chromatinienne et d'anomalie cytoplasmique, cytoplasmes irréguliers décolorés.

6) - Plan thérapeutique :

Traitement radiothérapique par la technique du MOVING-STRIP en 60 Co. (8 et 9) selon la technique de DELCLOS (8).

1) - Le volume à irradier : est déplacé chaque jour, il va du cul de sac de DOUGLAS aux coupoles diaphragmatiques.
On décompose ainsi la cavité abdomino-pelvienne en 16 volumes cibles.
Chaque volume cible comprend 8 bandes. Chaque bande mesure 2,5 cms de hauteur et 18 cms de largeur.

2) - L'étalement : On irradie un champ par jour en ajoutant une bande tous les deux jours jusqu'à ce que 4 bandes = 10 cms soient irradiées. Ce champ de (18 x 10) cms est déplacé d'une hauteur de bande (2,5 cms) tous les deux jours.

3) - La dose : Chacun des 16 volumes cibles, irradié pendant 10 jours reçoit ainsi 2000 rads calculés au plan moyen à raison de 250 rads séance. La durée totale d'irradiation abdomino-pelvienne est de 39 jours ou 39 séances.

4) - La protection : Les reins sont protégés par voie postérieure par 5 C.D.A de plomb après repérage radiographique ou isotopique. Le foie est aussi protégé par voie postérieure par 5 C.D.A de plomb.

5) - Intérêt du MOVING-STRIP : Cette technique donne une meilleure tolérance générale et hématologique que l'irradiation par grand champ. Elle peut être appliquée à n'importe quelle forme de mégavoltage à condition de corriger le rendement en profondeur et les effets de pénombre propres à chaque source d'irradiation.

Début de l'irradiation : 17-10-1972, malade ambulatoire.

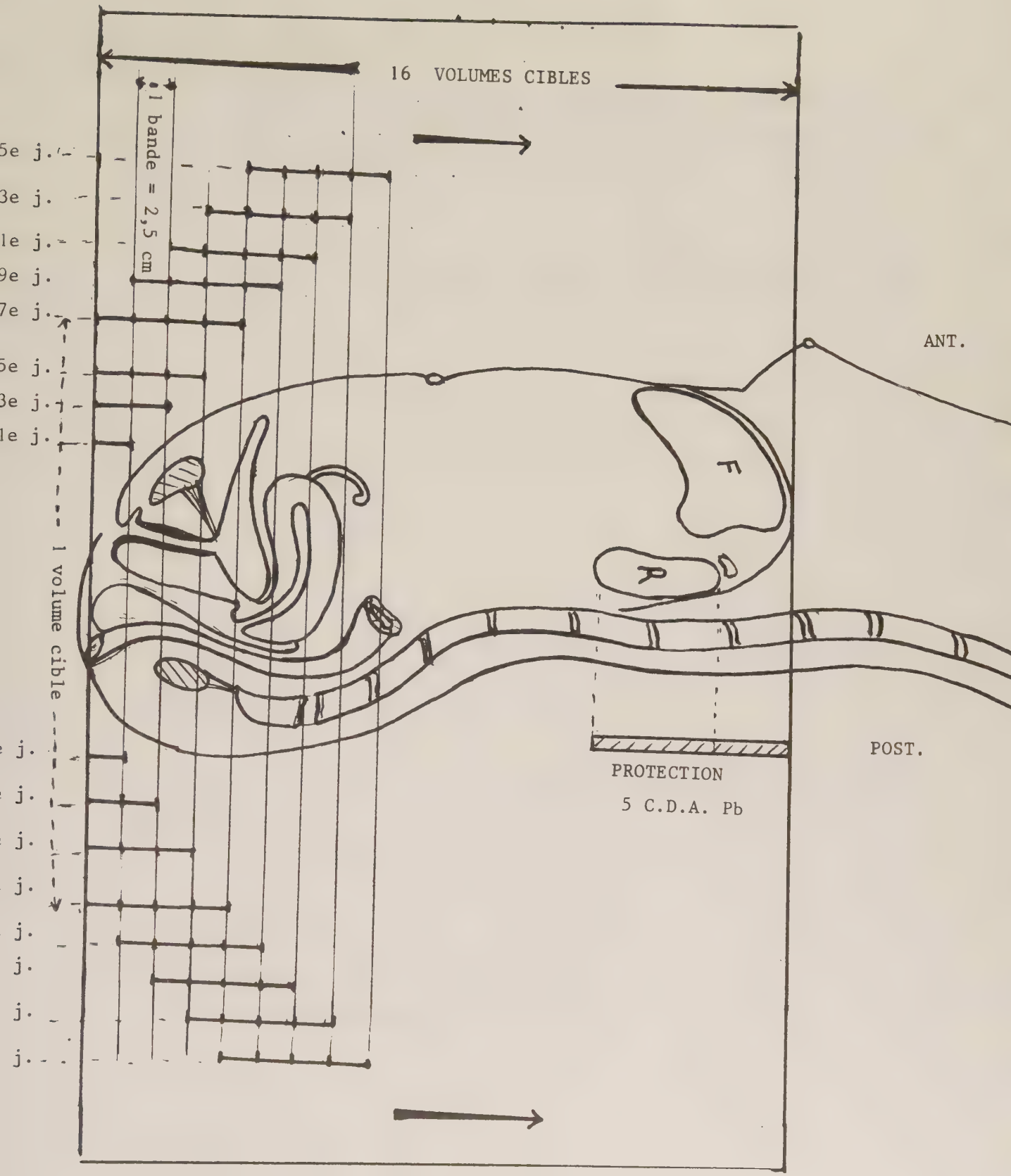


COUPE SAGITTALE EXPLIQUANT
LA TECHNIQUE DU MOVING-STRIP

Caryotype :

Le 24 Octobre 1972, on prend connaissance d'un caryotype effectué avant le traitement. Caryotype X Y d'homme normal ce qui est parfaitement en accord avec le type histologique de la tumeur. (Gonadoblastome)

Son traitement :

Le 13 Novembre 1972, bonne tolérance hématologique du traitement radiothérapique. (Numération hebdomadaire).

- H.T. = 37 %
- G.R. = 4 M 4 m/m 3
- G.B. = 4 600 / mm 3
- H.B. = 86 %
- V.G. = 0,98

P.N { N, OE, B } = 56 %

Lymphocytes { grands, petits } = 37 %

par contre, l'irradiation entraîne diarrhées et vomissements motivant une hospitalisation pour la fin du traitement.

Hospitalisée le 14 Novembre 1972.

A l'examen :

- Malade fatiguée, pâle, essoufflée.
- Léger amaigrissement de 2 Kgs.

- T.A { 12, 7 }

- Pouls : 120

- Température : 37 °

- Sur le plan abdominal : paroi souple.

- La palpation : R.A.S.

- La rate percutable

- Pas d'hépatomégalie

- Adénopathies inguinales droite et gauche de petite taille.

- Le reste de l'examen est normal.

- Cliché thoracique du 5 Décembre 1972 : squelette, médiastin, champs pulmonaires : R.A.S

Donc il n'y a pas de localisation à distance par les examens radiologiques, mais le dosage de l'alpha-foeto protéines a été positive à 1/125 °, ce qui donne à penser qu'il existait des fragments tumoraux sécrétants.

Par contre, les taux hormonaux urinaires sont bas :

- 17 céto stéroïde = 2,6 mg.
- 17 hydroxy stéroïde = 9,6 mg.

Les androgènes plasmatiques : 18 ng / 100 ml sont normaux.

Le 17 Novembre 1972 : reprise de l'irradiation après arrêt des vomissements et de la diarrhée obtenu par simple prescription diététique (régime sans gluten) et traitement symptomatique.

L'irradiation pelvienne est terminée le 17 Novembre 1972.

7) - Conclusion post-thérapeutique :

Le 14 Décembre 1972 :

Le malade quitte le service après irradiation de la cavité abdominale par la technique "MOVING-STRIP" qui a nécessité une petite interruption de la radiothérapie pour intolérance digestive.

L'enfant pèse à ce jour 42 kgs, ne présente pas de diarrhée, ni de douleur abdominale. Le cliché thoracique de ce jour est normal.

8) - Consultation de surveillance :

Le 14 Février 1973 :

Deux mois après la fin de son irradiation abdominale, elle ne présente aucun trouble digestif ou urinaire.

Aucune anomalie à l'examen clinique, le cliché thoracique de ce jour est normal.

Le 11 Mai 1973 :

A l'examen, aucune émergence de sa maladie, le toucher rectal montre un pelvis libre.

Le 31 Août 1973 :

Excellent état général.

Aucune formation pelvienne, hépatique ou ganglionnaire. Le cliché thoracique de ce jour est normal.

Le 30 Novembre 1973 :

Un an après le traitement du gonadoblastome bilatéral :

- Bon état général
- A grandie : 1,60 mètres
- A grossie : 49 Kgs

Le toucher rectal montre un pelvis libre.

Il n'y a pas d'adénopathie périphérique, pas d'hépatomégalie. Elle accuse des douleurs abdominales qui paraissent suivre le cadre colique, elles peuvent constituer une séquelle digestive de l'irradiation, qui devrait s'atténuer par un traitement de simple colite.

Le 22 Février 1974 :

Elle mène une vie absolument normale.

Le 31 Mai 1974 :

Son état général est excellent, cliniquement :

- aucun signe de récidive.

Le cliché thoracique de ce jour est normal.

Le 25 Octobre 1974 :

- poids ; 50 kgs,
- taille : 1 m 61,
- aucun signe abdominal ou pelvien,
- palpation abdominale : R.A.S.,
- légère constipation dont Mademoiselle M... vient à bout avec de la Sorbitophylline,
- pas de ganglion sus claviculaire,
- pas d'hépatomégalie,
- T.R. : R.A.S.,
- thorax : image thoracique normale.

9) - Résumé :

GONADOBLASTOME bilatéral se malignisant brusquement (tableau de compression pelvien et ascite) chez un sujet de morphotype féminin ayant un caryotype X Y.

Traitement :

Hystérectomie totale avec annexectomie bilatérale complétée par un traitement radiothérapique.

Deux ans après, aucun signe de résurgence, ni de métastase du gonadoblastome.

# CHAPITRE III

# DISCUSSION

# DISCUSSION

Situation des gonadoblastomes dans le cadre des dysgénésies gonadiques et des gonocytomes.

A - La Dysgénésie gonadique :

Il faut entendre par dysgénésie gonadique toute atteinte primitive ou congénitale de la gonade par défaut de différentiation de l'ébauche embryonnaire avant sa pleine sexualisation mâle ou femelle. (N° 13)

1) - La Dysgénésie gonadique pure :

Il s'agit de sujet de taille normale, de morphotype féminin ou eunnuchoïde qui ne présente pas ou peu de malformation somatique, mais une aménorrhée primaire due aux organes génitaux infantiles avec utérus rudimentaire, gonade absente ou sous forme de bandelette fibreuse.

Etude cytogénétique :

Le caryotype peut être = 46, X Y = homme normal.

- en mosaïque X O/XY BARR -
X O/XX BARR +

46 X X = femme normale.

2) - La dysgénésie gonadique mixte :

Dans ce cas il y a médullarisation d'une ou des deux gonades primitives avec différentiation des tubes rudimentaires.

On a alors le tableau :

- d'une ambiguité sexuelle des organes génitaux internes et externes, la présence d'un testicule en position abdominale ou inguino-scrotale de structure souvent normale et de l'autre côté une gonade rudimentaire ou aplasique.

- parfois un aspect mâle normal.

- parfois un phénotype féminin avec hypertrophie clitoridienne.

- parfois un aspect dit syndrome TURNER masculin.

Du point de vue cytogénétique, le caryotype est le plus souvent X Y / X O.

B - Les gonocytomes

Classification

Le gonocytome, tumeur rattachée au gonocyte primordial, affecte une très grande fréquence des dysgénésies gonadiques.

Les lésions de base sont la prolifération du gonocyte primordial, à laquelle s'associe ou non un processus analogue intéressant les cellules Sertoli-Granulosa et intersticielles type Leydig.

Pour se représenter cette tumeur, il suffit d'avoir en mémoire le schéma de l'origine de ces cellules.

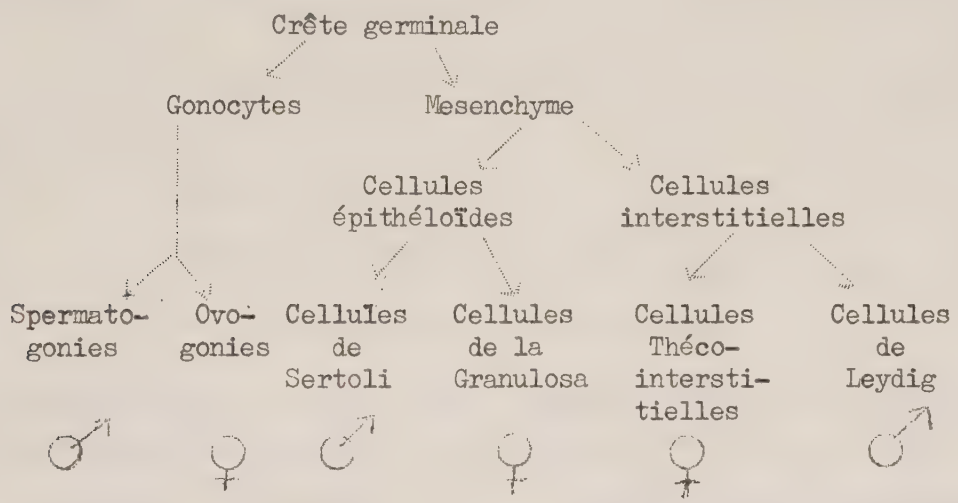


Sur ces bases, TETER (41) a proposé la classification suivante :

1) - le Gonocytome I : (ou séminome, ou dysgerminome, ou goniome)

Il s'agit d'une tumeur homogène, formée uniquement de cellules germinales, donc hormonalement inactives.

Ce gonocytome I, qui peut se rencontrer chez des femmes normales mais également chez celles atteintes de dysgénésie gonadique, (P. GUINET) et (M. Th. EYRAUD) (14) ont recensé 23 cas de gonocytomes I survenant dans le cas de dysgénésie gonadique, histologiquement identique au gonocytome testiculaire (séminome).

2) - Le gonocytome II :

Il s'agit d'une tumeur hétérogène composée de deux types cellulaires :

- des cellules germinales, sièges de mitoses plus ou moins nombreuses et d'une prolifération intense.

- des cellules type Sertoli-granulosa.

Ces tumeurs surviennent le plus souvent chez des jeunes filles au développement somatosexuel normal, très rarement dans le cas de dysgénésie gonadique (2 cas pour GUINET et Melle EYRAUD) (14).

Cliniquement : s'observent des signes d'hyperoestrogénie en rapport avec la présence des cellules de type granulosa et identiques à ceux engendrés par les tumeurs granuleuses ou thécales chez des malades du même âge : il s'agit essentiellement de troubles menstruels ou d'une pseudopuberté précoce.

Le volume de la néoformation est en général important.

3) - Le gonocytome III ou gonadoblastome, est le sujet de cette étude.

Il s'agit d'une tumeur hétérogène rappelant l'aspect de la gonade foetale et comprenant trois types cellulaires.

- cellules germinales,
- cellules type Sertoli-granulosa,
- cellules interstitielles type Leydig.

4) - Le gonocytome IV, est une tumeur (homogène) constituée essentiellement par des cellules germinales (gonocytome I) accompagnées d'une prolifération marginale de cellules interstitielles type Leydig. Ces cellules interstitielles sont polyédriques, contiennent des granulations dans leur cytoplasme et un noyau sombre en périphérie. Il n'a jamais été mis en évidence de cristaux de Reinke. Ces cellules conditionnent le pouvoir endocrinien virilisant de la tumeur.

Pour TETER, cette hyperplasie du tissu leydigien peut survenir également dans la gonade dysgénétique controlatérale à la néoformation.

GUINET et M. Th. EYRAUD (14) en ont trouvé deux cas dans la littérature. Il s'agit donc d'une variété extrêmement rare.

C) - Etude du Gonadoblastome : (Revue de la Littérature)

1) - Circonstances de découverte :

La découverte de la majorité des cas se fait entre 17 à 22 ans, âge auquel une aménorrhée primaire devient préoccupante, cependant les gonadoblastomes sont décrits dès l'âge de 7 ans et demi, par DROBNJAK P. (10). L'âge maximum de découverte est de 29 ans (maladie de MILCU) (25).

Bien souvent surviennent aussi des signes de virilisation : acnée, modification de la voix, clitoris hypertrophié.

La plupart des gonadoblastomes sont de petites tumeurs, ne donnant pas de métastase, c'est pourquoi le syndrome tumoral est rarement révélateur.

2) - Terrain :

Il existe un terrain particulier à l'implantation de cette tumeur, elle se greffe sur des sujets atteints de dysgénésie gonadique pure ou mixte.

Dans le cas de dysgénésie gonadique mixte le gonadoblastome est responsable du syndrome de virilisation, le grand nombre de cellules de Leydig entre les tubes séminifères du testicule est une source logique d'androgène.

Dans notre cas, il n'y a pas de syndrome de virilisation.

3) - Fréquence :

La fréquence de survenue de ce type de tumeur dans la dysgénésie gonadique est illustrée par une statistique de TETER, en 1967 (43).

Sur 25 TURNER, il découvre deux tumeurs gonadiques dont un gonadoblastome, sur 26 dysgénésies gonadiques, 8 tumeurs dont 3 gonadoblastomes.

La présence de tumeurs dans la dysgénésie gonadique (pure ou mixte) serait due à la persistance d'un matériel embryonnaire à grande capacité de reproduction.

4) - Caractère clinique :

I - Groupe de sujets de morphotype féminin.

a) - Morphologie :

La majorité des sujets sont de taille normale ou supérieure à la normale avec des proportions eunuchoïdales. C'est l'aspect de la dysgénésie gonatique.

b) - Le syndrome endocrinien : outre l'aménorrhée primaire, ce syndrome comprend un développement insuffisant de caractère sexuel secondaire féminin.

- Développement mammaire modéré ou nul.
- Pilosités clairsemées.
- Hypertrophie des organes génitaux externes.

Ces symptomes sont associés avec des signes de virilisation, aspect un peu androïde, parfois virilisme pilaire et hypertrophie clitoridienne, dans le cadre du syndrome endocrinien, notons les bouffées de chaleur rapportées par quelques auteurs, liées à l'absence d'ovaires fonctionnels.

c) - Le syndrome tumoral :

Sa discrétion est attestée par la statistique de TETER 1967 (43).

Les quatre cas découverts par cet auteur l'ont été à la suite de laparotomie systématique chez les Turneriens et les dysgénétiques.

Dans les cinq cas de la littérature, la tumeur était palpable, cependant le gonadoblastome est le siège de calcification visible sur un cliché du bassin.

d) - Le syndrome biologique :

Le gonadoblastome est une tumeur capable de secréter des hormones sexuelles variées s'expliquant par la prolifération de cellules de plusieurs types cellulaires.

NETTER 1967 (26) a mis en évidence de la testostérone (secrétée par les cellules de LEYDIG) dans le plasma de la veine afférente du gonadoblastome qui a disparu après son ablation.

- d'autre part, les oestrogènes sont secrétés par les éléments trophoblastiques, et des cellules granulosa-sertoli ; ce dont témoigne une hémorragie de privation après exérèse de la tumeur et plusieurs frottis vaginaux montrant une faible activité oestrogénique.

- enfin, notons l'importance de l'élévation de la Gonadotrophine chorionique (secrétée par les éléments trophoplastiques) chaque fois qu'elle est recherchée.

En fait, d'après CABANNE F., 1971, (7) le gonadoblastome de Scully ou gonocytome III de TETER, n'est ni hormone secrétant, ni maligne en soi.

Le syndrome hormonal masculinisant ou féminisant est une complication aux cellules théco-leydigien.

La cancérisation est due au dysembryome malin, qui se développe en son sein ou à son voisinage.

e) - La constatation chirurgicale :

Dans tous les cas, l'intervention permet de constater la présence d'un utérus et de deux trompes, le plus souvent hypoplasique.

D'après les statistiques de Scully (1970), (35) : sur 74 malades :

- 27 gonadoblastomes bilatéraux
- 23 gonadoblastomes unilatéraux à droite
- 15 gonadoblastomes unilatéraux à gauche

5 cas localisés d'un côté

4 cas : on ne sait s'ils sont unis ou bilatéraux.

La taille est variable, comprise entre un centimètre et 10 centimètres de diamètre, exceptionnellement 20 centimètres, comme dans notre observation.

La masse est de consistance ferme, n'adhère pas, lisse, brillante, bien capsulée, crisse sous le couteau.

Dans quelques cas, le gonadoblastome était tout petit et de découverte histologique.

II - Sujets de morphologie sexuelle ambigüe :

Dans ce groupe, le gonadoblastome s'est développé chez des sujets de sexe mâle porteurs d'ambiguité sexuelle :

Les organes génitaux comprenaient un organe péniforme avec hypospadias postérieur et de bourrelets labio-scrotaux, plus ou moins fusionnés sans glande, le gonadoblastome a été découvert soit en position ovarienne, soit en position abdomino-inguinale.

5 - Etude cytogénétique :

1) Le caryotype : pratiqué sur culture de leucocytes et fibroblastes. Scully a analysé 101 tumeurs sur 74 malades.

Le caryotype fut connu pour 30 d'entre eux.

Sur 26 d'entre eux, le caryotype est : 46, X Y ou 45 X / 46, X Y en mosaïque.

Un malade seul, a un caryotype 45, X et les autres ont un caryotype en mosaïque complexe. 60 ont un phénotype femelle et un peu plus de la moitié présentent un syndrome de virilisation. Dans tous les cas, ils possèdent utérus et trompes quelle que soit leur appartenance au phénotype femelle ou mâle.

Dans de rares cas, les organes génitaux, internes mâles furent trouvés, tels que la prostate ou canal déférent, mais ce sont des tissus fibreux ou des testicules immatures.

Notre malade a un phénotype femelle avec un caryotype mâle, mais sans syndrome de virilisation.

Donc, tous les patients porteurs de gonadoblastomes ont un caryotype à un seul X et pratiquement tous ont un Y dans leur formule chromosomique, sauf un cas de gonadoblastome 46 X X publié par Bernard JULIEN et un autre cas (SALET J.) où il présente un cas semblable de 46 XX.

2) Le sexe chromatinien

Sur 74 cas de gonadoblastome, SCULLY (35) a trouvé 89 % de sexe chromatinien négatif et 57 % correspondant au caryotype X Y.

D'autres sexes chromatiniens négatifs furent trouvés chez les malades ayant un caryotype en mosaïque, sauf 3 malades ayant un sexe chromatinien positif, parmi ces 3 malades, une ayant 46 X X et elle est fertile.

6) - Etude carcinologique :

Dans notre observation, l'atteinte gonadique affecte sans discussion possible l'apparence d'une tumeur, dans d'autres cas qui sont les plus fréquents les lésions se situent à l'échelle microscopique à l'intérieur d'un testicule rudimentaire ou d'une bandelette fibreuse, dans ces cas le terme de gonocytome III qui sous entend "malignité" paraît assez inapproprié.

Donc la plupart des gonadoblastomes sont de petites tumeurs ne donnant pas de métastases, cependant selon les croyances de SCULLY les gonadoblastomes contiennent in situ des cellules germinales malignes car sur 74 cas publiés par

SCULLY, 8 cas de tératome ou choriocarcinome furent trouvés dans la gonade tumorale ou la gonade du côté opposé. Quelques-unes de ces tumeurs se métastasient et provoquent la mort.

7) - Pathogénie :

Hypothèse génétique : on a pensé que le développement du gonadoblastome était sous la dépendance d'un facteur génétique porté par le Y, ce chromosome étant toujours associé au gonadoblastome.

Il semble que dans ces cas la transmission soit faite par les femmes (existence de cas familiaux sur plusieurs générations).

Hypothèse non génétique :

Agression virale ? embryopathie ? Dans ces cas, il n'y a pas de cas familiaux de gonadoblastome.

8) - Problème du traitement :

Fréquemment il est impossible dans le cas de tumeur unilatérale de savoir si elle est bénigne ou maligne avant l'intervention chirurgicale. Cependant, tous les auteurs s'accordent sur les nécessités d'enlever les résidus gonadiques. (le diagnostic étant fait sur la coelioscopie, la laparotomie exploratrice ou sur un examen histologique).

Dans le cas de tumeur bilatérale, avec signe de malignisation (ascite) une indication radiothérapique post-opératoire est nécessaire.

9) - Pronostic :

Il paraît excellent, aucun cas de récidive ni de métastase à distance n'a jamais été rapporté, alors que le recul pour de nombreux cas est de 6 ans.

# CHAPITRE IV

# CONCLUSION

## C O N C L U S I O N

L'intérêt de cette étude est de présenter un des rares cas ou le gonadoblastome XY se malignise brusquement, alors que tous les auteurs s'accordent pour dire que cette tumeur a une potentialité évolutive faible.

On peut se demander : Gonadoblastome, tumeur bénigne ou maligne ? : les avis sont partagés en la matière (7).

"Scully (1970) remarque avec pertinence qu'aucun aspect de gonadoblastome n'a jamais été rencontré dans un foyer métastatique. On peut en conclure que le gonadoblastome est bénin.

Cependant l'existence de généralisation cancéreuse sous forme de dysembryome malin (carcinome,embryonnaire,mésoblastome) chez des patients affligés de dygénégie gonadique et porteurs de gonadoblastome à ranger ce dernier parmi "tumeurs malignes d'emblée", les états "précancéreux" ou les néoplasmes doués de "malignité potentielle" (Scully, 1953 ; Melicow, 1959, 1966 ; Teter, 1960, 1970)

En réalité, bien des tumeurs variées prolifèrent avec fréquence significative dans les gonades atrophiques ou dysgénétiques, à l'ombre ou non d'un gonadoblastome, soit à son contact,immédiat, soit dans l'ovaire ou le testicule opposé : cystadénome mucineux, etc... On conçoit que celles d'entre elles qui sont malignes émettent des métastases. Le gonadoblastome à lui seul n'est évidemment pour rien dans cette dissémination. Mais on est en droit de soupçonner un séminome-goniome où un dysembryome malin de s'être développé à partir de ces grosses cellules claires, comme cela se produit dans un parenchyme testiculaire ou ovarien, aux dépens de la lignée germinale dystrophique.

Il est raisonnable d'écrire, en d'autres termes, que le gonadoblastome est une lésion bénigne, dont le contingent germinal est susceptible de subir une transformation maligne. Et l'on doit se demander si sa présence ou celle d'un processus lésionel voisin n'est pas indispensable dans une gonade dysgénétique pour qu'une tumeur germinale maligne puisse y prendre naissance : le fait que les syndromes de TURNER classiques avec impubérisme total et bandelette gonadique entièrement fibreuse, exempte de tout gonadoblastome ou vestige germinal, ne se compliquent

pratiquement jamais de séminome-goniome ou de dysembryome malin, plaide en faveur de cette hypothèse."

Dans notre observation, la malignisation est évidente. Le traitement chirurgical, complété par la radiothérapie paraît laisser espérer un bon pronostic.

Vu et Permis d'Imprimer
Toulouse, le 12 novembre 1974
Le Président de l'Université Paul-Sabatier
L. LARENG

# CHAPITRE V

# BIBLIOGRAPHIE

# BIBLIOGRAPHIE

I - ALLARD (S.), CADOTTE (M.) and BOVIN (Y.) -
" Dysgénésie gonadique pure familial et Gonadoblastome. "
Un. Méd. Can. (1972), 101, 448-452.

2 - AGACHE (B.) -
" Les gonadoblastomes . A propos de 2 observations ".
Thèse méd. Lille (1969) - Nº 159.

3 - AUBERT (E.) -
" Sur l'origine et la signification des formations folliculeuses observées dans certaines tumeurs séminifères de l'ovaire de la femme. "
C. R. Soc. Biol. Paris (1924) , 91 , 15-17.

4 - BERNARD (J.) -
" Contribution à l'étude du gonadoblastome ".
Thèse méd. Paris - (1969) , Nº 183.

5 - BERGHER de BACALAC (E.) et DOMINGUEZ (I.) -
" Unilateral gonadoblastoma in a pregnant woman ".
Amer . J. Obstet. Gynec. (1969), 105 , 1279-1281.

6 - CABANNE (E.) et PANSIOT (F.) -
" Tumeurs non secrétantes de l'ovaire de la naissance à la puberté exclue. "
Rapport , 25ème Assises Françaises de gynécologie , Nantes, In Netter (A.), l'appareil génital féminin avant la puberté (Masson et Cº, édit.) Paris (1971), 193-224.

7 - CABANNE (F.) -
" Gonadoblastome et tumeurs de l'ébauche gonadique "
Ann. Anat. Path. (1971), 16 , 387-404.

8 - DELCLOS (L.) and SMITH (J.P.) -
" Tumor of the ovary. "
In Fletcher Text book of Radiotherapy , 2ème éd. Philad. (I973), 690-702.

9 - DELCLOS (L.), BRAUN ( E.J.), HERRERA (J.R. Jr.), SAMPIER (V.A.) and VAN ROSENBEEK (E.)-
" Whole abdominal irradiation by 60 cobalt moving. "
Strip technique, Radiology (I963), 8I, 632-64I.

I0 - DROBNJAK (P.), DAMJANOV (I.), GRISELY and AL -
" Precocious puberty with masculinization due to terato-choriogonadoblastoma. "
J. Obstet. Gynaec. Brit. Cwlth. (I97I) 79, 845-852.

II - EYRAUD (M.Th.) -
" Les dysgénésies gonatiques avec gonocytomes. "
Etude anatomo-clinique et cytogénétique . Thèse Médecine Lyon (I967), Nº 87.

I2 - GALLAGER (H.S.) and LEWIS (R.P.) -
" Sequantial. gonadoblastoma and choriocarcinoma. "
Obstet. and Gynec. (N.Y.) (I973), 4I, I23-I28.

I3 - GUINET (P.) -
" Encyclopédie Méd. chirurg. Glandes sexuelles . " I00 . 33 ; A/I0 I/I966.

I4 - GUINET (P.) et EYRAUD (M.Th.) -
" Les dysgénésies gonadiques avec gonocytomes. "
Revue Lyon Méd. (I970) , I7 , 975-995.

I5 - GOUGH (A.) -
" A case of dysgerminoma of the ovary associated with masculinity. "
J. Obstet. Gynaec. Brit. (I938), 799-80I.

I6 - GRONIOWSKI -
" Tumeur à cellules germinales mixtes, hormonalement actives (gonadoblastomes). "
Rev. Franc. Endocr. Clin. (I962), 3, 42I-433.

I7 - GROUCHY ( J. de ) -
" observation de gonadoblastome ".
Gynec. et Obstet. (I967), 66 , 429-440.

I8 - HORNSTEIN ( H.-V.) et HEDEUBGER (Ch.) -
" Sparische intratubulaire korpenchen im prapuberalen Hoden und Nedenhoden. "
Virchows Arch . path. Anat. (I965), 339 , 83-99.

I9 - HUBERT (R.) WEBER (E.) et HEDINGER (Ch.) -
" Struktur intratubularer Korpenchen (Sog. Ringtubuli) des Kindlinchen Hodens. "
Virchows Arch. path. anat. (I968) , 344 , 40-46.

20 - JOSSO (N.) et NEZELOF (Ch.) -
" Histologie des ovaires de la fillette. "
Rapport 25 ème Assises françaises de Gynécologie , Nantes (I97I),- In Netter (A) l'appareil génital féminin avant la puberté (Masson Cº, Edit.), Paris (I97I), I7-34.

2I - KATIMENEJAD. (M.H.) -
" Gonadoblastoma associated with Mixed gonadal dysgenesis. "
Amer. J. Obst. Gynec. (I972), II3 , 4I0-4I4.

22 - LAFFARGUE (P.), ARGEMI ( B.), LAFFARGUE (F.) and ADECHY-BENKÖEL (L.) -
" Gonadoblastome histoenzymologie et structure fine. "
Ann. Anat. Path. (I97I), I6 , 467-476.

23 - MELICOW (M.) et OSON (A.) -
" Dysgenetic gonadomas and other gonadal neoplasms in intersexes."
Report of 5 cases and review of litterature. Cancer Philad., (I959), I2 , 552-572.

24 - MELICOW (M.) -
" Tumors of dysgenetic gonads in intersexes : cases reports and discussion regarding their place in gonadal oncology. "
Bull. N.Y. Acad. Med. (I966) 42, 3-20.

25 - MILCU (ST-.M), IONESCU (B.), STRIHAN (P.), PARHON (C.) ILERNA. OLIESCU et MAXIMILLIAN (C.).

" Rare forme d'intersexualité au caryotype XO/XY. "

Rev. Roum. Endocr. (I965), 2 , I85.

26 - NETTER (A.) , MUSSET (R.), PELISSIER (Cl.), MILLET (D.), YANEVA (H.), et SEBAOUM (M.) -

" Un nouveau cas de gonadoblastome. "

Gynéc. et obstét. (I967), 66 , 385-394.

27 - MORRIS (E.D.) et JACKSON (EW.) -

" Childhood cancer deaths in California born twins."

A further report of cancer found, Cancer Philad. (I970), 25 , 2I2-2I8

28 - PARK (I.J.), PYCATTE (J.C.), JONES ( H.W.Jr.) and WOODRUFF (J.D.) -

" Gonadoblastoma in a true Hermaphrodite with 46 XY genotype. "

Obstet. Gynec. N.Y. (I972), 40 , 466-472.

29 - PARK (I.J.), HELLER (M.D.), JONES ( H.W. Jr.) and WOODRUFF (J.D.) -

" Apparent pseudopuberty in phenotypic gonade with a gonadal tumor and autosome.

Y. Chromosome translocation. Amer. J. Obst. Gynec. Saint-Louis(I974), II9, 66I-668.

30 - PATEIL (S.K.) and Prentice (R.S.A.) -

" Gonado-blastoma distinctive ovarium Tumor. "

Arch. Path. (I972), 94 , I65-I70.

3I - PERRIN (E.V.) et LANDING (B.H.) -

" Evidence for a relation between gonado-blastoma and gonadal dysgenesis. "

Amer. J. Dis. Child. (I96I), I02 , 575.

32 - RAPPAPORT (R.) -

" Gonadoblastoma in gonadal dysgenesis, a report two cases with 46 XY/45X mosaisism.

J.Ped. (I969), 74, 425 - 437.

33 - SALET (J.), GENNES (L.J. de ), GROUCHY (J. de), MUSSET (R.) PELISSIER (Cl.), YANEVA (H.), SEBAOUM (M.) et NETTER (A.) -

" A propos d'un cas de gonadoblastome 46 XX. "

Ann. Endocr. Paris (I970), 3I, 927-938.

34 - SALVADOR (A.Jr.) -

" A proposito dos disgerminomas do ovario. "

Folia Anat. Coimbra (I969), 39 , I-43.

35 - SCULLY (R.E.)-

" Gonadoblastoma "

A review of 47 cases. Cancer (I970); 25 , I340-I356.

36 - SCULLY (R.E.) -

" Gonadoblastoma. A gonadal Tumor related to the dysgerminoma (Seminoma) and capable of sex hormone production.

Cancer Philad. (I953) , 6 , 455-463.

37 - SCHILLHAS (H.E.), TRUJILLO (J.M.), RUTLETGE (E.N.) and CORK (A.) -

" Germ. Cell Tumors associated with XY gonadal dysgenesis. "

Amer. J. Obstet. Gynec. (I97I), I09, II97-I204.

38 - TAYLOR (H.), BARTER (R.H.) et JACOBSON (C.B.) -

" Neoplasm of dysgenetic gonads. "

Amer. J. Obstet.Gynec. (I966), 96, 8I6-823.

39 - TELLRMAN (A.) , HUYZINZA ( W.Y.) and KINPPRS (T.) -

" Dysgerminoma : Clinoco-pathology of 22 cases. "

Obst. and Gynec. N.Y. (I973), 4I , I37-I47.

40 - TEILUM (G.) -

" Special Tumors of ovary and Testis. Comaparatives pathology and Histological identification . "

Munksgaard, Edit. Copenhague, (I97I), 444-449.

4I - TETER (J.) -

" Prognosis malignancy and curability of germ - cell. Tumor occuring in dysgenetic gonads. "

Amer. J. Obstet. Gynec. (I970), I08 - , 894-935.

42 - TETER (J.) et BOCZKOWSKI (K.) -

" Les corps intra-tubulaires ". ( Pseudo-ovocytes ) du testicule dysgénésique.

Rev. Franc. Endocr. (I967), 8 , II-I8.

43 - TETER (J.) et BOCZKOWSKI (K.) -

" Occurence of Tumor in dysgenetic gonads ".

Cancer Philad. (I967) , 28 , I30I-I3I0.

-:-:-:-:-:-:-:-:-:-:-:-